

# Indikationsliste nach Fachbereichen

## Kurzüberblick:

Chronische Entzündungen – degenerative Erkrankungen – muskuläre Verspannungen – Warzetherapie – Wundheilungsförderung – Photodynamische Therapie von Hautkarzinomen und Vorstufen. Besonders hervorzuheben ist auch der schmerzlindernde Effekt.

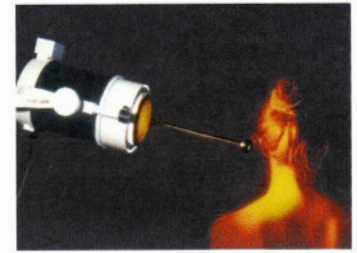
Häufig wird der hydrosun®-Strahler generell als naturnahe Alternative anstelle von Mikro- oder Kurzwellen und Reizstrom eingesetzt. Von Vorteil ist dabei sein breiteres Anwendungsspektrum. Implantate stellen z.B. per se keine Kontraindikation dar. Die Indikationen finden Sie nachfolgend nach Themengebieten aufgeführt.

## Allgemeinmedizin / Rheumatologie / Sportmedizin / Orthopädie

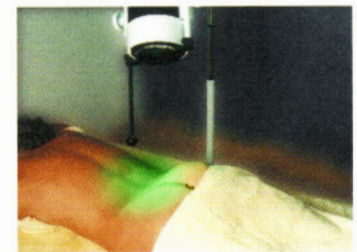
- chronisch degenerative rheumatische Erkrankungen
- Rheumatischer Formenkreis (Arthritis, Weichteilrheumatismus)
- chronische Gelenkbeschwerden (z.B. Arthritis urica, psoriatische Arthritis)
- Arthrosen (Omarthrose, Gonarthrose, Coxarthrose), chronische Polyarthritiden
- Schmerztherapie: chronische Schmerzzustände im Stütz- und Bewegungsapparat, Schulter-Arm-Schmerzen, muskuläre Cephalgien, Cervixmyalgie u.a.
- chronische Neuritiden, Neuralgien
- Wundschmerzen
- Muskelverspannungen: Thorakalbereich, langer Rückenstrecker, Schultersteife, Torticollis
- Schulter-Nacken-Syndrom, HWS (Cervicalsyndrom), BWS (Intercostal neuralgien), LWS (Lumbalsyndrom)
- Lumbalgie, Lumbo-Ischialgie
- Ansatzendopathien, Tennis-Ellenbogen
- Iliosakral-Syndrom, Vorbereitung für Mobilisierung bei Wirbelsäulenblockaden
- Subluxationen, Distorsionen
- Myogelosen
- Wundschmerzen
- progressive systemische Sklerose
- Scleroderma circumscripta
- Ulcus cruris venosum
- Keloidbildungen an Narben
- Warzen



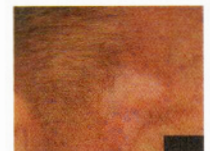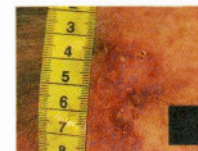
HNO-Bereich



HWS

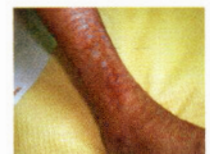

LWS



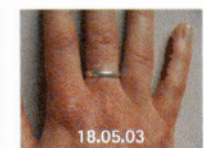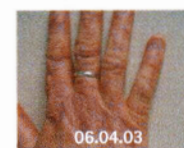
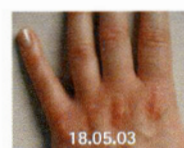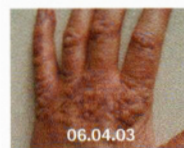
Solides Basaliom, Abheilung nach 2ter Photodynamischer Therapie

Fotos Foss, Waidern



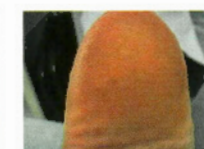Ulcera am Malleolus lateralis und prätibial. Nahezu vollständige Abheilung nach 12 Wo.

Fotos V. von Felbert, Inselspital Bern, RWTH Aachen



Verrucae vulgaris der Hände

Fotos Lamberty, Ekrath



Verrucae plantares. Behandlung mit wIRA® nach Keratolyse und unblutiger Kürettage.

Fotos Strasser, Freiburg



- Nasennebenhöhlen-Affektionen und Bronchitis
- Periphere Durchblutungsstörungen
- psychische Indikationen zur Entspannung
- Tiefenwärme im Bauchraum für Magen-Darm-Patienten
- spastische Zustände im Beckenboden

### Hals-Nasen-Ohren

- Sinusitis
- Otitis
- Tubenmittelohrkatarrh
- Bronchitis

### Haut

- Präkanzerosen der Haut und bestimmte Hautkrebsformen mit Photodynamischer Therapie (z.B. aktinische Dyskeratosen, Basaliome)
- Warzen (Verrucae)
- Problemwunden (u.a. Ulcus cruris venosum)
- Wundschmerzen
- systemische Sklerodermie
- Hautläsionen
- chronische Hautgeschwüre
- Akne vulgaris

### Physikalische Therapie / Physiotherapie

- Reha, Massage, Osteopathie
- Manuelle Therapie, Dorn
- Depressive Patienten (z.B. SAD), Burn out Syndrom
- Schmerzpatienten
- Vorbereitung für Mobilisierung bei Wirbelsäulenblockaden
- Entspannung und Regeneration nach Training und sportlichem Wettkampf, ebenfalls anstelle von Mikro-/Kurzwele und Reizstrom

### Onkologie

- Hyperthermie als adjuvante Maßnahme zur etablierten Radio- oder Chemotherapie: oberflächennahe Primärtumoren, Rezidive, Metastasen
- Photodynamische Therapie von Präkanzerosen der Haut und bestimmten Hautkrebsformen

### IGEL-Leistungen

- Farbtiefenwärme: Schmerzen, Arthrose, Rheuma, Muskelverpannung überall da, wo Wärme gut tut
- wIRA®-Warzentherapie
- Akne vulgaris